FREUND, Alex
Lutz. c.1975

Archiv
für
pathologische Anatomie und Physiologie
und für
klinische Medicin.

Bd. LXIV. (Sechste Folge Bd. IV.) Hft. 1.

I.

Ueber Ausgangspunkte und Verbreitungswege des Carcinoms im weiblichen Becken.

Von Wilh. Alexand. Freund in Breslau.

(Hierzu Taf. I.)

Die Anregung, welche die Carcinomfrage neuerdings erfahren hat, ist bisher vorzugsweise der histologischen und der therapeutischen Seite derselben zu Gute gekommen. Es ist leicht verständlich, dass unmittelbar auf die Erkenntniss der einigen Natur der Krebselemente und des ursprünglich rein localen Charakters der Erkrankung die therapeutischen Maassnahmen auf directe Ertödtung der Krebszellen (mittelst parenchymatöser Injection) und auf frühzeitige ergiebige Excision des Erkrankten sich aufbauten. Mag der Ausgang des Streites über jene histologische Erkenntniss sich neigen, auf welche Seite er wolle, — die therapeutischen Maassnahmen haben inzwischen auf einem anderen Boden verlassbare Wurzeln geschlagen, auf dem der klinischen Erfahrung. Wenn ich hier die grob topographisch-anatomische Seite der Carcinomfrage für ein beschränktes Gebiet auf's Tapet bringe, so bin ich in der glücklichen Lage auf directe Beobachtungen am lebenden und am todten Körper gestützt eine Lücke in unserer diesbezüglichen Kenntniss dieser Erkrankung auszufüllen. Der klinische und anatomische Nachweis eines bestimmten morphologischen Verhaltens des Carcinoms an

einem bestimmten Orte unter bestimmten Umständen wird zunächst unsere reale Kenntniss dieser Affection fördern und weiterhin die causale klären. In der That — war bisher in den Fällen durchgreifender carcinomatöser Erkrankung der Beckenorgane bei Weibern der Nachweis des Ausgangspunktes der Neubildung unmöglich oder schwierig oder strittig; und nahm man unter solchen Umständen in stillschweigendem Uebereinkommen das für gewöhnlich allerdings am häufigsten primär ergriffene Organ, die Gebärmutter, als Ausgangspunkt an, so hatte man in einer Anzahl von Fällen neben der realen auch eine causale Schwierigkeit vor sich. Ein alter und, wie es scheint, wohlbegründeter Satz der Krebspathologie ist der von der Wichtigkeit eines local insultirenden Momentes für die Entstehung der Neubildung in einem Organ. Den vielfachen Insulten, welchen unter gewöhnlichen Umständen der Scheidentheil der Gebärmutter ausgesetzt ist, entspricht das häufige primär krebsige Erkranken dieser Stelle. — Wie aber, wenn dieser Theil mechanisch nicht insultirt wurde? wie bei Jungfrauen? bei Weibern, deren Portio vaginalis durch eine Anomalie (Vaginal-Stenosen) vor dem durch den Coïtus gegebenen Reiz geschützt war, die gleichwohl an dieser Stelle carcinomatös erkrankten? Ich werde an genau beobachteten Fällen nachweisen, dass unter den erwähnten Umständen der Uterus eben nicht primär, sondern von einem jenes irritirende Moment unzweifelhaft bietenden Organ her secundär (ex contiguo) von der fortwuchernden Neubildung ergriffen wird. Dieser Nachweis wird sich auf Fälle stützen, welche einen Zweifel in dieser Beziehung nicht aufkommen lassen können. Ich bin überzeugt, dass Nachforschungen der Collegen in dieser Richtung bald bestätigende Befunde ergeben werden. Die Ursache, warum dieses bestimmte Verhalten eines so häufig und energisch durchforschten Uebels bisher nicht völlig aufgedeckt worden ist, liegt darin, dass die frühen Stadien der Erkrankung, welche allein über diesen Punkt unzweifelhafte Belehrung geben können, dem Arzte selten und dem Anatomen noch seltener zur Beobachtung kommen. Erfahrene Aerzte wissen (und unsere Fälle werden es bestätigen), dass die Initialsymptome des Krebses, mag derselbe die Gebärmutter, oder den Mastdarm oder die Blase primär ergreifen, in der Mehrzahl der Fälle durchaus nicht alarmirenden Charakters sind und dass die Krankheit darum eine sehr bedeutende räumliche Ausdehnung

gewinnen kann, ehe sie sachgemässer Beobachtung unterbreitet wird. — Es ist also ein gut Theil Glück, dass mir die Gelegenheit zur klinischen und anatomischen Beobachtung der frühen Stadien unter gewissen Umständen aufgetretener krebsiger Erkrankungen im weiblichen Becken in einem Maasse gewährt worden ist, welches zur Fassung eines sicheren Urtheils berechtigt.

1. Fall.

Ein 23jähriges Mädchen von robustem Habitus, kräftiger Ernährung hat sich nach gesund verbrachter Kindheit und normaler Entwickelung der Menstruation bis Anfang Januar 1874, habituelle Stuhlverstopfung abgerechnet, der besten Gesundheit erfreut. Ihre Mutter, die Grossmutter (mütterlicherseits), eine Tante (väterlicherseits) sind an Krebskrankheiten gestorben. — In den letzten Tagen des December 1873 hat sich nach Anwendung eines salzigen Abführmittels mehrtägige Diarrhoe, darauf wieder hartnäckige Verstopfung eingestellt. Da sich hierzu starke Auftreibung des Leibes, fixer Schmerz in der linken Bauchseite, Appetitlosigkeit gesellen, so wird ärztliche Hülfe gesucht. Nach vergeblicher Anwendung kräftiger Drastica und häufiger Klystiere wird der Allgemeinzustand bedrohlich; hohes Fieber, Erbrechen des Genossenen, heftige Leibschmerzen, absolute Schlaflosigkeit sind die quälendsten Erscheinungen. —

Am 9. Januar sehe ich die Kranke in Begleitung der Herrn Collegen Lasinski und Schlesinger zum ersten Mal. — Ich erfahre noch zur Anamnese, dass der Schmerz in der linken Bauchseite schon seit einigen Wochen in mässigem Grade bemerkt worden, dass die früher normal starke, 3 Tage andauernde Menstruation seit einigen Monaten profus 5 Tage anhaltend aufgetreten; dass ein schleimiger Abgang aus den Genitalien kaum bemerkt worden; dass in letzter Zeit bei ungestörter sonstiger körperlicher Leistungsfähigkeit das Sitzen unbequem und schmerhaft gewesen sei.

Die Untersuchung ergiebt an der verfallenen und mit ängstlichem Ausdrucke unruhig um sich blickenden Kranken gesunde Brustorgane. Das Zwerchfell ist durch den stark aufgetriebenen Bauch abnorm in die Höhe getrieben; die Leber bedeutend auf die Kante gestellt. Die Leibesauftreibung kommt vorzugsweise auf Rechnung des tympanitisch stark ausgedehnten Colon transversum und descendens; speciell ist die Flexura iliaca colossal dilatirt und ein Theil derselben quergelagert oberhalb des Schambeines zu erkennen und zu betasten. Diese Gegend ist auf Druck auch vorzugsweise schmerzhaft und in der linken Regio iliaca unmittelbar über dem Tuberc. ilio-pectin. besteht ein fixer sehr quälender Schmerz. — Um die Analöffnung stehen einige mässig geschwollene Hämorrhoidalknoten, die Ampulle des Rectum ist leer; der Finger gelangt in der Höhe des Sphincter tertius auf ein Hinderniss. Es liegt eine von der vorderen und den seitlichen Wänden des Rectum direct in's Lumen des Darmes vorspringende hart infiltrirte Falte vor, über deren freien Rand man nicht ohne Mühe mit dem energisch nach hinten in die Kreuzbeinconcavität gerichteten Finger in eine sehr enge, das obere Fingerglied kaum einlassende, hart infiltrirte, starr unnachgiebige Partie gelangt. Nach wieder-

holten Explorationen constatire ich, dass diese verengte Partie eine ungefähre Ausdehnung von 4 Cm. hat, dass die Schleimhaut derselben (die unten begrenzende Falte mit einbegriffen) fest mit dem darunter liegenden Gewebe verwachsen, rauh und rissig ist; dass die erkrankte Darmpartie in dem starr infiltrirten paraproctalen Zellgewebe eingebettet und dadurch unverrückbar zunächst mit dem Kreuzbeine, ferner mit dem hinteren Abschnitte des rechten Hüftbeines, endlich in eigenthümlicher Weise mit dem Uterus verwachsen ist. Während nehmlich die linke Hälfte des Beckenraumes von Ablagerungen frei erscheint, fühlt man die rechte von einer harten, gleichmässigen Infiltration des Zellgewebes in unmittelbarem Zusammenhange mit der paraproctalen Erkrankung bis hart an die knöcherne Beckenwand eingenommen; von rechts hinten her erstreckt sich in einem Bogen vorwärts und medial eine allmählich sich verjüngende, am Ende halbfingerdicke Infiltration bis hart an die rechte Kante der Cervix uteri und zwar etwa in der Höhe des inneren Muttermundes. Hierdurch wird der Uterus in eine fixirte Stellung zu der erkrankten Partie des Darmes und zu der Beckenwand gebracht; er erscheint mit seinem Querdurchmesser leicht in die Richtung des ersten schrägen Beckendurchmessers gedreht. — Im Interesse der Diagnostik sind folgende Punkte noch besonders hervorzuheben: Der Uterus steht tiefer im Becken als normal; das Corpus uteri erscheint mässig intumescirt, nach vorn links abgebogen, auf der krankhaft fixirten Cervix beweglich. Die linke Kante des ganzen Organs und die rechte des Corpus lassen sich als durchaus frei, d. h. ihre Umgebung als nicht infiltrirt (durch bimanuelle Betastung) erkennen. — Die harte Infiltration, die sich vom Mastdarm aus nach hinten und rechts verbreitet, dringt bis an die Beckenknochen und fliesst an denselben gewissermaassen eine Strecke abwärts, so dass eine sichere Grenze zwischen Knochen und infiltrirtem Zellgewebe nicht abgetastet werden kann. Die Exploratio per vaginam (mit Ueberwindung des durchaus unverletzten Hymens ausgeführt) bestätigt und vervollständigt den geschilderten Befund. Die Portio vaginalis erscheint glatt, weich geschwollen; die Schleimhaut auf derselben, wie man sie in den ersten Wochen der Gravidität antrifft, aufgelockert, scheinbar auf der Unterlage verschieblich. Das rechte Laquear vaginae ist von der harten Infiltration des rechten Parametriums platt herabgedrängt. Die Harnblase bietet keine Anomalie. —

Die Diagnose wird auf „primäres Carcinoma recti mit Ausbreitung der Neubildung auf dem Wege des paraproctalen und Beckenzellgewebes, des Parametrium dextrum an der Basis des Ligament. lat. dextr. bis an die Cervix uteri heran“ gestellt. Der Verlauf der Krankheit führte nach 13 Tagen zum Tode. Es gelingt zwar ein elastisches Rohr durch die verengte Darmpartie zu führen und Entleerungen der verdünnten Fäces zu bewirken; indess verharren die oberhalb der verengten Stelle befindlichen Darmpartien in paralytischer Dilatation; reizende Klystiere (mit Zusatz von Ol. terebinth.) bringen nur vorübergehenden Erfolg. Die Kräfte sinken und, nachdem noch in den letzten 24 Stunden peritonitische Symptome ziemlich plötzlich und flagrant sich entwickelt haben, erfolgte das letale Ende.

Die Section (nur die der Bauchhöhle ist gestattet), von Herrn Dr. v. Fragstein, Assistenten am pathologischen Institute, ausgeführt, bestätigt den

während des Lebens constatirten Befund mit wenigen Ergänzungen. Diese bestehen zunächst in dem Nachweis der Ursache der Peritonitis acutissima in einer Diabrose des Dickdarmes unmittelbar oberhalb der stricturirten Partie. Hier am vorderen rechten Umfange zeigt sich eine grob-siebförmig durchbrochene Stelle des Darmrohres, die den Grund eines rundlichen Geschwüres von etwa 8 Mm. Durchmesser bildet. Solcher zum Theil kleinerer Geschwüre wird noch eine grosse Anzahl bis zur Flexura coli sinistra hinauf gefunden; dieselben zeigen durchgehends dieselben Eigenschaften; sie haben glatte Ränder; dringen bis zum Peritonaeum in die Tiefe, zeigen einen glatten, nicht infiltrirten Grund und liegen in einer erweichten, grauröthlichen, vielfach blutig suffundirten, an den meisten Stellen von dilatirten injicirten Gefässen durchzogenen Schleimhaut. Das Peritonaeum, vorzugsweise der Ueberzug des Colon descendens ist tief braunroth und stellenweise mit fibrinösem Exsudat bedeckt. Das (etwa $\frac{1}{2}$ Liter füllende) dunkelgrüne Exsudat zeigt deutlich fäcale Beimischung [1]).

Es findet sich ferner Hydronephrose des rechten Harnleiters und Nierenbeckens mässigen Grades beruhend auf einer Verengerung des Harnleiters an der Stelle, wo er die fest infiltrirte Partie des Beckenzellgewebes seitlich an der Grenze des Parametriums passirt; seine Wandungen aber sind nicht krebsig degenerirt. —

Die Section erweist zweifellos, dass der Uterus in allen seinen Theilen durchaus frei von krebsiger Erkrankung ist; die Neubildung reicht eben nur an das Organ heran und an demselben kann man nur mässiggradige chronisch-entzündliche Anschoppung, in der Portio vaginalis überdies stark ausgesprochene venöse Hyperämie constatiren.

Die von Herrn Dr. v. Fragstein ausgeführte mikroskopische Untersuchung ergiebt, dass „das Carcinom vom Drüsenepithel der Mastdarmschleimhaut ausgegangen ist. Einzelne Carcinomnester finden sich oberhalb der verengten Stelle im Colon descendens. Die Neubildung ist als colloides Carcinom zu bezeichnen, da der grösste Theil der epithelialen Gebilde colloid entartet ist“ (Bericht des Herrn Dr. v. Fragstein).

Vor der Hand abgesehen von der Bedeutsamkeit des Falles für die uns beschäftigende Frage bietet derselbe noch andere bemerkenswerthe Seiten. Vor Allem ist die langdauernde Latenz eines so schweren und ausgebreiteten Leidens im Becken hervorzuheben. — Für diejenigen ferner, welche sich genauer mit den Localerscheinungen der acut- und chronisch-entzündlichen Infiltrationen des Beckenzellgewebes, speciell des Parametriums beschäftigt haben, wird der oben genauer mitgetheilte Befund des Verhaltens

[1]) Während die Hauptzüge dieses anatomischen Befundes dem bei Darmkrebs häufig gefundenen Bilde (s. Rokitansky, Lehrbuch der pathol. Anatomie 1861. 3. Band, S. 233) gleichen, möchte ich die massenhaften Geschwüre im Dickdarme auf die Einwirkung des in Klystieren beigebrachten Ol. terebinthinae beziehen.

der krebsig erkrankten Partien zu den Beckeneingeweiden und zu den Beckenknochen nicht ohne Interesse sein.

Die erste Figur veranschaulicht die beschriebenen Verhältnisse. Das Präparat, ein Horizontalschnitt der kranken Seite des Beckeninhaltes auf Drahtgewebe aufgenäht, befindet sich in der Sammlung des Berliner pathologischen Institutes.

Der 2. Fall

betrifft eine 40jährige Jungfer, welche seit $\frac{1}{2}$ Jahre an anhaltendem, quälendem Harndrange, der schon seit mehreren Jahren hin und wieder in erträglichem Grade aufgetreten sein soll, leidet. In der Jugend vollkommen gesund, seit dem 16. Jahre normal menstruirt, hat sie bis auf jenes Leiden der letzten Jahre niemals zu klagen gehabt. Auffallend war seit dieser Zeit eine sehr wechselnde Beschaffenheit des Urins, der bald trübe von schleimigen Beimengungen, bald mit sandartigem Bodensatze, bald wieder klar erschien. In den letzten 6 Monaten haben sich hin und wieder Blutbeimengungen gezeigt [1]). In der neuesten Zeit ist ein anhaltender Schmerz in der linken Inguinal- und Lumbalgegend, der mitunter in's linke Bein ausstrahlt, aufgetreten. — Die Menstruation ist in der Zeit der gesteigerten Leiden (seit $\frac{1}{2}$ Jahre) in 3wöchentlichem Typus und reichlicher als früher geflossen; vor und nach derselben hat sich 4 bis 5 Tage hindurch ein weissschleimiger Abgang aus der Scheide gezeigt.

Die Untersuchung des Urins ergiebt alle Merkmale des chronischen Blasenkatarrhs. Mittelst des Katheters wird einmal ein mit kleinen Gewebsfetzchen durchsetztes schwarzes Blutgerinnsel entleert. Die mikroskopische Untersuchung weist massenhafte Eiterkörperchen, rothe Blutkörperchen und Blasenepithelien in den verschiedensten Formen der regressiven Metamorphose, endlich Epithelgebilde, die man als Krebselemente deuten muss, nach. Die Vaginalexploration ist durch die Anwesenheit eines festen Hymens, eine abnorme Engigkeit der Vagina und eine hohe Schmerzhaftigkeit der vorderen Wand derselben sehr erschwert. Die vordere Scheidenwand ist nach links stark vorgewölbt und fühlt sich derb und fest an. Von der linken Seite aus nach aussen und nach oben setzt sich diese Auftreibung in eine harte Infiltration der Umgebung der Scheide und der Cervix uteri fort, so dass die obere Hälfte der Scheide in ihrem linken Umfange starr, fest mit den unterligenden Geweben verwachsen, das vordere linke Laquear vaginae tief herabgetrieben, unnachgiebig und die Cervix uteri von der harten Infiltration von links her umflossen fest in der Umgebung wie eingemauert erscheint. — Die Portio vaginalis ist wohl doppelt zu gross, besonders stark verbreitert, die Muttermundslippen derb anzufühlen und fest aneinandergepresst; die Schleimhaut durchaus glatt. Der ganze Uterus erscheint voluminöser, leicht nach rechts hinten gestreckt,

[1]) Ueber die Entwickelung des Symptomencomplexes beim Harnblasenkrebs vor und nach der Entwickelung von Zotten an der Oberfläche der Neubildung cf. Virchow, Cellularpathologie. 4. Aufl. 1871. 22. Cap., S. 552; und Lambl in diesem Archiv, Bd. XV., Heft 3 u. 4, S. 177 u. 178.

indem das Corpus von der links vorn fixirten Cervix nach rechts hinten abgeht. — Bei der bimanuellen Exploration der linken Hypochondrial- und Lumbalgegend [1]) ist die wohl um's Doppelte vergrösserte, zu tief stehende, schon auf mässigen Druck sehr empfindliche Niere zu betasten. Das Organ lässt sich in sein normales Lager empordrängen und durch tiefe Inspiration wiederum abwärts zwischen die untersuchenden Hände treiben. — Die Diagnose wird auf primäres Carcinom der Blase mit Uebergreifen der Neubildung auf das paracystale und parametrale Zellgewebe und Ausbreitung bis an die Cervix uteri heran, endlich auf Hydronephrose der linken Niere, entstanden wahrscheinlich durch Compression des linken Harnleiters, gestellt.

Die Kranke starb nach 2 Monaten ärztlicher Beobachtung unter den ausgesprochenen Symptomen des Blasenkrebses. — Die von Herrn Prof. Waldeyer ausgeführte Section ergiebt folgenden Befund an den Beckenorganen:

Von der hinteren Blasenwand aus und zwar vom Trigonum aufwärts und nach links ist ein medullarer Zottenkrebs in die Höhle der Blase gewuchert; von hier aus sind die entsprechenden Blasenwandungen, das die Harnblase und die vordere Vaginalwand linkerseits umgebende Zellgewebe bis an die linke Beckenwand von der Neubildung durchsetzt; in gleicher Weise das Parametrium sinistrum; der Peritonäalüberzug dieser Partien stark verdickt und getrübt; — der linke Harnleiter in beträchtlicher Ausdehnung, wo er durch das krebsig infiltrirte Beckenzellgewebe streicht, spaltförmig verengt; seine Wandungen hier mit in die Degeneration gezogen; von hier aufwärts ist der Harnleiter wie das zugehörige Nierenbecken bedeutend hydronephrotisch ausgedehnt; die Schleimhaut daselbst im Zustande alten Katarrhs; im Nierenbecken findet sich eine grosse Masse griesförmiger Harnsteinchen. — Der Uterus bietet das Bild hochgradiger Metritis chronica mit besonders stark entwickeltem Bindegewebsgerüst; die Portio supravaginalis ist von stark dilatirten Venen durchsetzt; in den äussersten Lagen der linken Hälfte der Cervix, da, wo die Krebsinfiltration des Parametriums heranreicht, finden sich Krebsnester eingestreut.

Die zweite Figur (Horizontalschnitt) deckt die eben geschilderten Verhältnisse auf.

3. Fall.

Fr. F., 50 Jahre alt, ist seit 7 Jahren verheirathet. Vom 17. Jahre an hat dieselbe 3 Jahre hindurch an verschiedenen Beschwerden („Schmerzen im Leibe, geschwollenen Füssen, Auftreibung des Unterleibes“ etc.) gelitten. Vom 20. Jahre an stellte sich unter den heftigsten Schmerzen eine profuse Menstruation ein, die unter ähnlichen Erscheinungen, in unregelmässigem Typus und in allmählich abnehmender Quantität bis zum 44. Jahre wiederkehrte. Einige Monate nach ihrer im 43. Jahre eingegangenen Verheirathung mit einem kräftigen jüngeren Manne verlor sich die Menstruation gänzlich. — Der häufig ausgeübte Coïtus war immer schmerzhaft; seit $\frac{1}{2}$ Jahre fast unerträglich und seitdem jedesmal von mässigem,

[1]) Ich habe diese Exploration genauer in meiner Kritik der Hegar-Kaltenbach'schen „operativen Gynäkologie“ Allg. med. Centralzeitung 1874, No. 84 bis 90 beschrieben.

mehrstündigem Blutabgange gefolgt. Seit 5 Monaten hat sich stinkender jauchiger Abgang aus der Scheide, andauernder Schmerz in der Tiefe des Beckens, schmerzhaftes Sitzen, erschwerte, sehr schmerzhafte Defäcation, Tenesmus, Ischurie, Schlaf- und endlich Appetitlosigkeit eingestellt. Die sehr heruntergekommene Frau bietet einen höchst auffallenden Befund an den Genitalien. Von der Grenze des unteren und mittleren Drittels aufwärts wird die hintere Vaginalwand von einer knolligen, harten, exulcerirten Krebswucherung eingenommen, welche nach den Seiten sich rechts bis zur Umbeugungsstelle zur vorderen Wand, links noch eine kleine Strecke auf diese selbst, und etwa 6 Cm. nach oben erstreckt. —

Diese Wucherung setzt sich oben mit einem harten Rand scharf gegen die glatte Schleimhaut ab — und die bimanuell von der Scheide und dem Mastdarm aus unternommene Untersuchung lehrt, dass an jener Stelle in der That eine scharfe Scheidung des Kranken und Gesunden stattfindet; denn die oberhalb der Wucherung liegende Partie der hinteren Scheidenwand ist dünn, glatt, anscheinend von durchaus normaler Beschaffenheit. Die mittleren Partien der Vaginalrectalwand fühlen sich (bimanuell) gleichmässig colossal verdickt und derb an; es ist aber bemerkenswerth, dass nur im mittleren Umfange dieser knolligen Masse die Schleimhaut des Mastdarmes faltenlos und unverschieblich fest mit dem darunterliegenden infiltrirten Gewebe verbunden erscheint. Eine Ulceration existirt auch an dieser Stelle der Schleimhaut nicht. — Bei der hier ventilirten Frage des primären Auftretens der Neubildung verdient dieser Punkt besondere Betonung. — Die weitere Untersuchung deckt ein für unsere Frage sehr interessantes Verhalten des Laquear vaginae auf. Dasselbe erscheint durch eine hochgradige, scheinbar in ganz gesundem Vaginalgewebe liegende stenosirte Partie für den Finger abgeschlossen; eine dünne Knopfsonde passirt einen etwa 1 Cm. langen engen Kanal, kann hierauf vom Mastdarm her im Laquear vaginae posterius betastet und von hier aus in den retroflectirten, abnorm ausgedehnten Uterus geführt werden. Diese zur vollen Klarheit eruirten Verhältnisse treten in der Section (nach $2\frac{1}{2}$monatlicher Beobachtung war die Kranke erschöpft gestorben) ebenso zu Tage. Die dritte Figur (einen Sagittalschnitt durch die Beckenorgane darstellend) bedarf kaum eines Wortes zur Erläuterung.

Der 4. Fall

bot bei Verhältnissen, welche den eben beschriebenen sehr ähnlich sind, sehr interessante practisch-diagnostische Seiten.

Während des Lebens der auf der sogenannten Krebsstation des hiesigen Allerheiligen-Hospitals untergebrachten 48jährigen Frau, welche im 40. Jahre verheirathet niemals concipirt hatte, war die Diagnose auf medullar-carcinomatöse Degeneration der Portio vaginalis mit Ausbreitung der Neubildung auf Cervix und Corpus uteri und auf das Beckenzellgewebe gestellt worden; einen etwa kindskopfgrossen, weich elastischen, ziemlich deutlich fluctuirenden Tumor, welcher aus dem Becken aufsteigend ziemlich median bis an den Nabel reichte, hatte man für eine einkammerige Ovarialcyste gehalten. — Noch die Exploration an der zunächst unverletzten, ja eine Zeitlang bis zur genaueren Prüfung an der eröffneten Leiche schien diese Annahme zu bestätigen. Sorgfältiges Zusehen, vor Allem der Sagittalschnitt

der Beckenorgane deckten den Befund auf, welchen die 4. Figur darstellt. Von dem mittleren Drittel der Scheide ungefähr an sind die Vaginalwände rings um die Ausgangsstelle einer colossalen Krebswucherung, welche den Kanal stark ausdehnt (so dass Blase und Mastdarm energisch comprimirt werden) und welche centripetal mit ihrer Oberfläche sich derartig verwuchert, dass nur Längsschnitte die Andeutung eines Lumens in vielfach gewundener Linie geben. Wie in dem vorher beschriebenen Falle beginnt oberhalb der erkrankten Partie, durch einen Ring normaler Vaginalwand vom Kranken geschieden, ein wohl $1\frac{1}{2}$ Cm. langes, bedeutend verengtes Stück des Scheidenkanals, welches das durch grau-bräunliche schleimige Flüssigkeit enorm ausgedehnte Laquear vaginae und den in gleicher Weise angefüllten, wie im 6. Monate der Gravidität ausgedehnten und in seinen Wandungen bis zur Darmwanddicke verdünnten Uterus nach unten abschliesst. Diese Hydrometra hatte vorher als Ovarialtumor imponirt.

Ausser den oben vorgeführten während des Lebens und auf dem Sectionstische in einem unserer Betrachtung günstigen Stadium beobachteten Fällen habe ich noch 3 solche von primärem Mastdarmkrebs unter denselben Umständen, wie in der ersten der oben beschriebenen Beobachtungen, d. h. bei nicht deflorirten Mädchen gesehen. Von diesen starben 2 in einem vorgerückten Stadium der Krankheit, welches eine anatomische Erkenntniss des Entwickelungsganges der Neubildung unmöglich macht. Hier war das Beckenzellgewebe in grosser Ausdehnung, das Parametrium beiderseits und endlich die ganze Cervix uteri von der Neubildung vollständig eingenommen worden, und nur die Beobachtung während des Lebens, die ich im Verein mit den Collegen Dr. H. Körner und Dr. L. Joseph machen konnte, sichern die Zugehörigkeit dieser Fälle zu unserer Beobachtungsreihe. Der dritte mit Herrn Collegen Dr. Rügner beobachtete Fall, ein 21jähriges, nicht deflorirtes Mädchen [1]) betreffend, ist noch wegen der bedeutenden Entwickelung der vom Mastdarm in der Höhe des Sphincter tertius ausgehenden, das umgebende Zellgewebe und die hintere Vaginalwand bis an die Schleimhaut heran durchsetzenden Neubildung von Interesse. Die Scheide ist halbmondförmig (nach hinten concav) comprimirt, bedeutend verlängert, der Uterus durch einen von der grossen Krebsgeschwulst nach links vorn in sein Parametrium an ihn herantretenden infiltrirten harten Strang fixirt und auffallend elevirt; sein Fundus steht in der Mitte des Raumes zwischen Nabel und Symphysis pubis. Das Organ selbst, speciell die Portio vaginalis, erscheint noch durchaus intact.

Das Resultat dieser Beobachtungen ist nicht gar zu gering anzuschlagen. Die langdauernde tückische Latenz der eigentlichen Symptome der schweren Erkrankung macht es dem Practiker zur Pflicht bei hartnäckigen Katarrhen und Excretionsbeschwerden der Beckenorgane sorgfältig zu exploriren. Die frühzeitige Erkenntniss der zu Grunde liegenden Affection wird freilich leider nur der Dia-

[1]) Die Kranke ist gegenwärtig (April 1875) schon sehr erschöpft, dürfte aber doch noch die Fortsetzung des Carcinoms auf den Uterus erleben.

gnose, nicht der Prognose zu Gute kommen; denn unzweifelhaft gehören die Krebsfälle der beschriebenen Art zu den schlimmsten und bieten der Therapie so gut wie keine Anhaltspunkte; speciell im Rectum scheint die Lieblings-Ausgangsstelle die Gegend des Sphincter tertius zu sein, wo operatives Vorgehen mit irgend tieferem Eindringen schwere Bedenken hat.

Abgesehen ferner davon, dass die Beibringung derartiger Fälle von genau beobachteter Entwickelung und Ausbreitung „fortgesetzten Gebärmutterkrebses“ bei dem thatsächlichen Mangel in dieser Materie [1]) an sich erwünscht ist, so sprechen dieselben in der Frage über das traumatische Moment in der Aetiologie des Carcinoms ein gewichtiges Wort. Es ist in der Medicin nicht das erste Mal, dass ein strieter Beweis für eine längst behauptete und in das ärztliche Bewusstsein wie ein wohlbegründeter Besitz aufgenommene Ansicht spät beigebracht worden ist.

Wenn das Prädilectionsorgan des Krebses im weiblichen Becken in einer bestimmt charakterisirten Reihe von Fällen krebsiger Erkrankung in seiner Umgebung, welche notorisch vielfachen mechanischen Insulten unterworfen ist, eine Zeitlang vor gleicher Erkrankung gleichsam geschützt, später erst durch Ausbreitung der Neubildung auf Umwegen ergriffen erscheint; wenn das Charakteristische dieser Fälle verschiedensten Alters, verschiedener Constitution und Lebensverhältnisse in dem Geschütztsein jenes Organes vor mechanischer Reizung erkannt wird, so liegt in diesem Verhalten ein guter Beweis für den bestimmenden Einfluss traumatischer Insulte auf die Entwickelung primärer Krebserkrankung. Prüft man die Angaben der neuesten Autoren [2]) über dieses Moment, so wird

[1]) Vgl. E. Wagner. Der Gebärmutterkrebs. Leipzig, 1858. S. 134. „Da eine ausführlichere Darstellung des fortgesetzten Gebärmutterkrebses wegen Mangels an eigenen und fremden Beobachtungen vorläufig nicht möglich ist, beschränke ich mich im Folgenden auf die Mittheilung der selbstbeobachteten und einiger charakteristischer fremder Fälle.“ — Die nun folgenden Fälle sind theils wegen Mangels von Mittheilungen über den klinischen Verlauf der Erkrankung, theils wegen weit vorgeschrittener Ausbreitung der Krankheit für unsere Frage ohne Bedeutung. — Speciell ist der Forget'sche Fall (S. 141) „Uteruskrebs fortgesetzt vom Mastdarm“ ganz unbrauchbar. — Ein Fall von primärem Blasenkrebs mit Verbreitung auf den Uterus wird gar nicht gegeben.

[2]) Vgl. W. Waldeyer. Ueber den Krebs. Samml. klin. Vorträge. Herausg. von R. Volkmann. Leipzig 1872. S. 196.

man die Bedeutsamkeit eines solchen Beweises nicht unterschätzen. So spricht sich Luecke [1]) über das, was man „locale Prädisposition“ zur Geschwulstbildung nennt, mit grosser Vorsicht so aus: „doch ist dieses Thema nicht früher mit besserem Erfolge zu bearbeiten, als ausgedehntere, sichere Statistiken über Geschwulsterkrankungen vorliegen, und wir in der Erkenntniss der Aetiologie der Tumoren weiter vorgeschritten sind“. — Und an einer anderen Stelle: „Man kann sich also höchstens so aussprechen, dass bei schon vorhandener Prädisposition zur Krebsbildung solche Reize, wie das Rauchen von kurzen Pfeifen u. s. w., zur Krebsbildung Veranlassung geben können.“ — Gusserow [2]) erklärt ausdrücklich, dass unsere bisherigen Kenntnisse nicht dazu berechtigen die Annahme der localen Disposition des Uterus zu Carcinombildung, die sich auf die vielfachen localen dieses Organ treffenden Reize stützt, „auch nur als Hypothese gelten zu lassen“.

Virchow [3]) hat durch Herbeiziehung der „retinirten Hoden“ zu dieser Frage die ganze Sache der traumatischen Entstehung maligner Geschwülste wissenschaftlich begründet. „Gewiss ist es sehr bezeichnend, dass gerade diejenigen Fälle, wo die Hoden zwischen den Bauchwandungen liegen bleiben, in ganz vorwiegender Häufigkeit zu malignen Geschwulstbildungen (Sarcomen, Krebsen, Cystomen u. s. w.) Veranlassung geben, viel häufiger als die Fälle, wo der Hode in der Bauchhöhle retinirt wurde, und sehr viel häufiger, als wo der Hode aus dem Leistenkanale hervortrat. Wo die Hoden aber innerhalb der sehnigen Ausbreitungen, die in der Inguinalgegend liegen, zurückgehalten werden, da sind sie vielfachen Tractionen und Frictionen ausgesetzt u. s. w.“

Interessant ist die Mittheilung, die Hegar und Kaltenbach [4]) über eine ältere Dame geben, bei welcher nach Einlegung eines Hebelpessariums ein Carcinom sich ausbildete. „Der Knoten hatte seinen Ursprung genau an der Stelle, an welcher rechterseits der Bügel die Vaginalwand gegen den Ramus descendens ossis pubis

[1]) Handbuch d. allg. und speciellen Chirurgie, red. von v. Pitha und Billroth. 1867. II. Bd. 1. Abth. 1. Hft. S. 41 und S. 219.

[2]) Ueber Carcinoma uteri. Samml. klin. Vorträge. Herausg. v. R. Volkmann. Leipzig 1871. S. 121.

[3]) Die krankhaften Geschwülste. 1863. I. Bd. S. 66 und 67.

[4]) Die operative Gynäkologie. 1874. S. 103.

andrückte. Da Carcinome primär an dieser Stelle kaum beobachtet sein mögen, so glauben wir diesen Druck als veranlassende Ursache des Pseudoplasmas bezeichnen zu müssen."

Unter allen Umständen wäre die Herbeischaffung einer grösseren Anzahl von Beobachtungen, wie ich sie oben gebracht habe, von grosser Wichtigkeit. Nur eine grössere Summe von Fällen mit constatirter Constanz der Erscheinungen unter den angegebenen Bedingungen wird die Sache endgültig entscheiden. — Die Schwierigkeiten, eine grössere Summe hier einschlägiger Beobachtungen zusammen zu bringen, liegen, wie schon oben erwähnt worden ist, vorzugsweise in dem symptomenlosen oder symptomenarmen Verlaufe der ersten Stadien der krebsigen Erkrankungen der Beckenorgane [1]). So streicht die Zeit der noch möglichen Constatirung des Ausgangspunktes der Neubildung ungenützt vorüber; die späteren Stadien haben das Bild des Entwickelungsganges derselben durch Ausbreitung auf die Nachbarorgane längst verwischt. Die Erkenntniss der Sachlage wird schliesslich selbst in nicht gar zu weit gediehenen Fällen durch gewohnheitsgemässes Aburtheilen der Sachlage nach dem geläufigen Schema verlegt. — In unseren zwei ersten Fällen hätte es sicher nicht mehr zweier Monate bedurft, um die krebsige Entartung zunächst auf den Hals, dann auf die Portio vaginalis, das Laquear vaginae übergreifen zu lassen und damit die richtige Erkenntniss des Ganges der Erkrankung zu erschweren, ja selbst unmöglich zu machen. E. Wagner [2]) sagt vollkommen richtig: „Der fortgesetzte Gebärmutterkrebs kommt selten vor, ist jedoch nach dem gemeinen Uteruskrebs die häufigste Krebsform. Seine Häufigkeit ist vielleicht noch grösser, als dies gewöhnlich angenommen wird, da manche in späten Stadien zur Section kommende Fälle von gemeinem Uteruskrebs eine Entscheidung über die Ausgangsstelle des Krebses nicht mehr zulassen und nicht unwahr-

[1]) Cf. Esmarch. Handb. d. allg. und spec. Chirurgie, red. von v. Pitha und Billroth. III. Bd., II. Abth., 5. Lief., 2. Hälfte, S. 184 hebt dies für das Carcinoma recti besonders scharf hervor.

[2]) a. a. O. S. 133. — Vgl. hierzu auch die Angabe über Harnblasenkrebs S. 99 und 100. — Ferner die Dissertation von Johann Hecker: Ueber 34 im pathologischen Institute zu Berlin in der Zeit v. 1857 bis zum Juli 1868 vorgekommene Fälle von Krebs des Mastdarmes. Berlin 1868. S. 14 und 39.

scheinlich manche primäre Vaginalkrebse ohne Weiteres für Fälle von gemeinem Gebärmutterkrebs angesehen werden.“

Es wird also der Mühe lohnen weitere Beobachtungen zur vorliegenden Sache zu sammeln. Die Frage wird sich für den aufmerksamen Beobachter einfach so formuliren: kommt primäres Carcinom an der Gebärmutter, speciell an der Vaginalportion bei constatirtem Schutz dieses Organes vor mechanischen Insulten vor? Ich habe, seit ich auf das hier entwickelte Verhalten der Erkrankung aufmerksam geworden bin, ein primäres Uteruscarcinom unter diesen Umständen nicht mehr angetroffen.

Erklärung der Abbildungen.

Tafel I.

Fig. 1. Rechte Hälfte eines in der Höhe des inneren Muttermundes durch die Beckenorgane gelegten Horizontalschnittes. — Das primär carcinomatös degenerirte Rectum stellt einen starren unebenen Ring dar; unmittelbar von ihm aus setzt sich die carcinomatöse Wucherung durch das Beckenzellgewebe nach hinten fort an das Os sacrum, seitlich an das Os ilium in gleichmässiger, graugelbgefärbter, harter Infiltration. Auf diesem Wege umfliesst die Neubildung den Ureter (der hier aufgeschnitten abgebildet ist), verengt denselben und streicht dann mit Abhebung des Parietalblattes des Beckenperitonäums von der ganzen hinteren rechten Beckenpartie nach innen vorn und mit Zurückdrängung des hinteren Blattes des Lig. lat. dextr. mit einem allmählich sich verjüngenden Streifen durch das Parametrium bis hart an die Seitenpartie der Cervix uteri, diese aber nicht umfliessend, nicht mit in den Bereich der Erkrankung ziehend. —

Fig. 2. Ein in der Höhe des inneren Muttermundes durch die Bekkenorgane gelegter Horizontalschnitt. — Das von der hinteren Blasenwand ausgehende Carcinom ist in die Blase gewuchert, hat die krebsig infiltrirte Wand nach links hinten durchbrochen und dringt mit Aufwärtshebung der verdickten Vesico-uterin-Tasche des Peritonäums linkerseits und des vorderen Blattes des Ligam. lat. sinistr. in das Parametrium direct an den durch Metritis chronica stark verdickten Uterus, in dessen äussersten Muskellagen sich zerstreute Krebsnester nachweisen lassen. — Der Ureter ist spaltförmig verengt; seine Wandungen in die Entartung hineingezogen. — Die Cervix uteri ist extramedian nach rechts hinten geschoben und fixirt. —

Fig. 3. Ein median durch die Beckenorgane gelegter Sagittalschnitt. Die Blasenwände sind mässig hypertrophisch. Die Scheide erscheint beträchtlich verlängert, ihre Wände verdickt, vorzugsweise die hintere, von deren mittlerem Umfange eine queroval aufsitzende, pilzförmig sich überwuchernde Krebsneubildung ausgeht, welche das Lumen der Scheide dilatirt und ausfüllt. Die Neubildung durchdringt die nach hinten liegenden Gewebe bis unter die Mastdarmschleimhaut und setzt oben an unverändertem Vaginalgewebe scharf ab. Eine im oberen Theile der Scheide liegende stenosirte Partie, welche einfache Narbenstructur aufweist, begrenzt das von angesammeltem zähen, blutig gefärbten Schleim mässig ausgedehnte Laquear vaginae; der retroflectirte Uterus zeigt verdickte Wände, seine Höhle ist von demselben Schleim, wie das Laquear vaginae, erfüllt; er ist von carcinomatöser Erkrankung durchaus frei.

Fig. 4. Ein median durch die Beckenorgane gelegter Sagittalschnitt. Die Harnröhre und der Blasenhals sind durch die bedeutende Verlängerung der Scheide lang ausgezogen. Die Wände der Blase hypertrophisch. Das Vaginalrohr wird durch eine von seinen Wandungen ringsum hervorwuchernde Carcinommasse colossal verlängert, dilatirt und vollgestopft. Die Wucherungen gehen von der mittleren Ringportion (an der hinteren und den seitlichen Wänden in etwas breiterer Ausdehnung) der Scheide aus, wuchern pilzförmig über ihre Basis hinaus, stellen mit ihrem unteren Umfange ein fast konisches Gebilde dar, das einer weich-carcinomatös entarteten Portio vaginalis sehr ähnelt, und lagern sich mit ihren nach innen gegeneinander gerichteten Wucherungsflächen in mannichfachen Thälern und Hügeln so aneinander, dass nur in Schnitten die Andeutung eines Vaginallumens noch aufzudecken ist. Die unmittelbar oberhalb der Neubildung liegende Portion der Vaginalwände ist mässig verdickt; weiter hinauf verdünnen sich dieselben und werden hart an der Strictur, welche das Laquear vaginae abgrenzt, sogar abnorm dünn. Die Strictur ist nur für eine dünne anatomische Sonde passirbar; oberhalb derselben ist das Laquear vaginae und weiterhin der Uterus bedeutend dilatirt, verdünnt und von einer zähen, graubräunlichen, schleimigen Flüssigkeit ausgefüllt. Die carcinomatöse Degeneration erreicht an der hinteren Vaginalwand wie die grösste Flächen-, so auch Tiefenausbreitung. Während vorn die Harnröhre und der Blasenhals nur mechanisch durch Druck von der Neubildung afficirt werden, dringt dieselbe nach hinten bis an die Schleimhaut des Mastdarmes, welcher spaltförmig comprimirt erscheint.

W.A.F del.

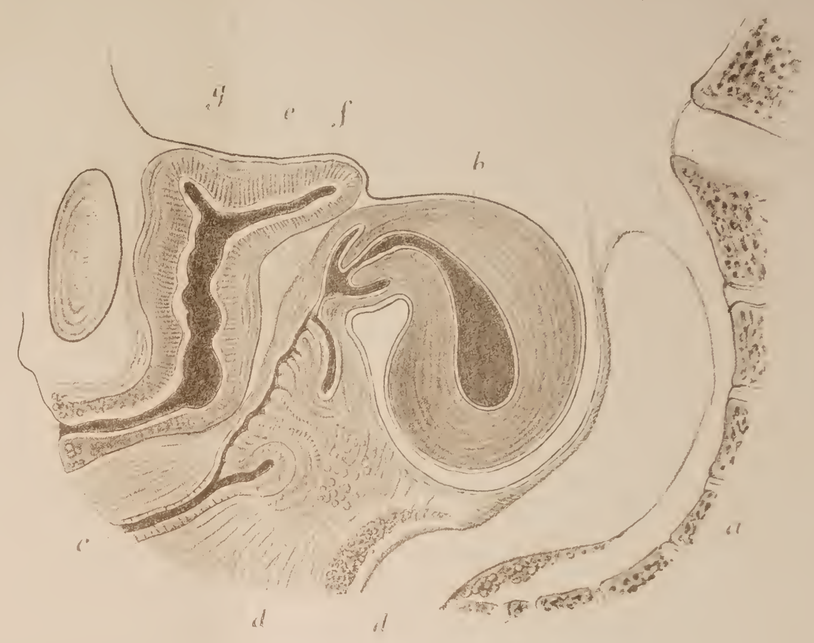

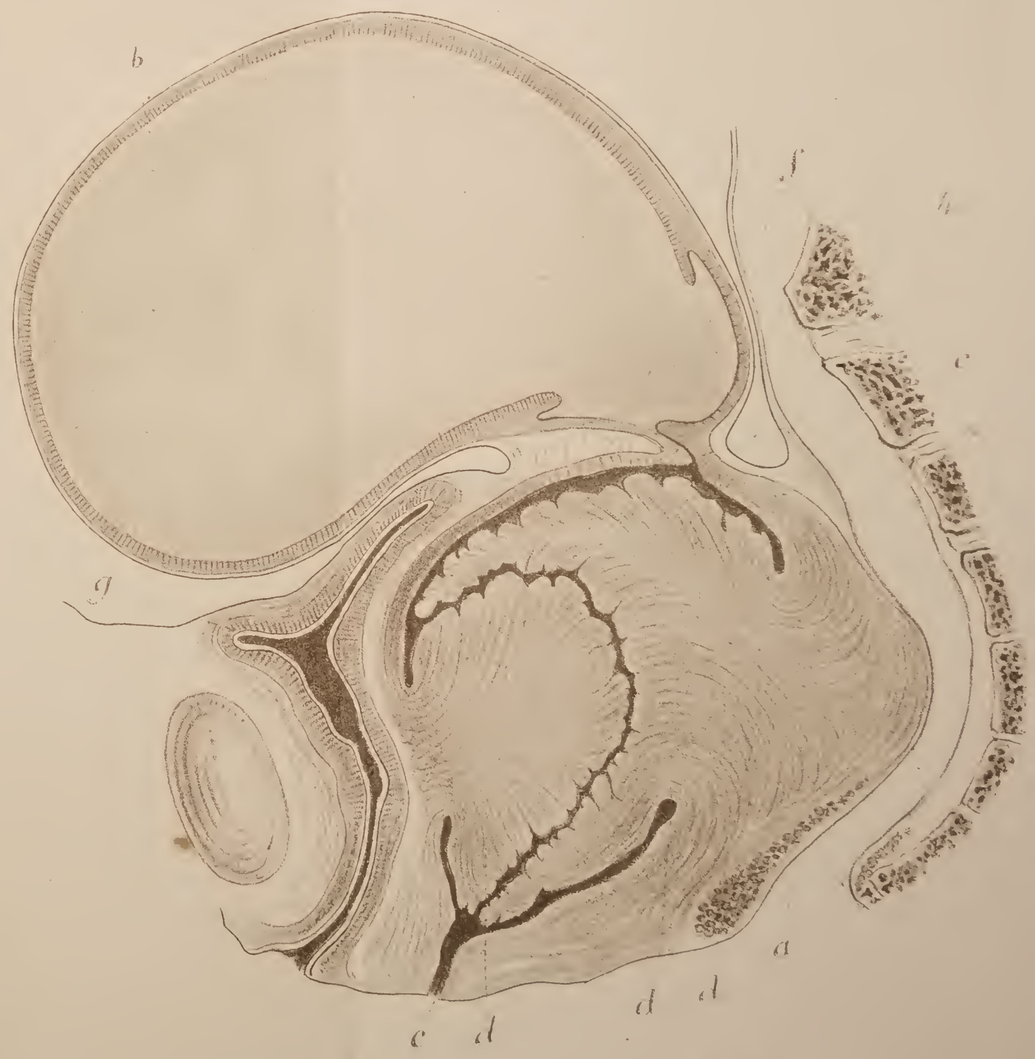

W. A. Mayr lith.